№ 13

ПОПУЛЯРНАЯ
МЕДИЦИНСКАЯ
БИБЛИОТЕКА
КРАСНОАРМЕЙЦА

САНИТАРНОЕ УПРАВЛЕНИЕ
КРАСНОЙ АРМИИ

УХОД ЗА ЗУБАМИ

МЕДГИЗ—1941

ВОЕННО-МЕДИЦИНСКИЙ МУЗЕЙ

САНИТАРНОЕ УПРАВЛЕНИЕ КРАСНОЙ АРМИИ

ПОПУЛЯРНАЯ МЕДИЦИНСКАЯ БИБЛИОТЕКА КРАСНОАРМЕЙЦА

М. С. КАЦ

УХОД ЗА ЗУБАМИ

☆

НАРКОМЗДРАВ СССР
ГОСУДАРСТВЕННОЕ ИЗДАТЕЛЬСТВО
МЕДИЦИНСКОЙ ЛИТЕРАТУРЫ «МЕДГИЗ»
МОСКВА — 1941 — ЛЕНИНГРАД

ВОЕННО-МЕДИЦИНСКИЙ МУЗЕЙ

М. С. Кац — „УХОД ЗА ЗУБАМИ“

В брошюре рассказывается о болезнях зубов и полости рта, а также о том, как предохранить себя от этих болезней и что нужно делать при их возникновении.

Брошюра предназначается для красноармейцев всех родов войск.

Содержание

	Стр.
Полость рта и ее значение для здоровья организма	3
Строение полости рта и зубов	4
Уход за полостью рта	8
Кариес, или костоеда, зубов	15
Заболевания полости рта	20
Зубные протезы	23

ВОЕННО-МЕДИЦИНСКИЙ МУЗЕЙ

ПОЛОСТЬ РТА И ЕЕ ЗНАЧЕНИЕ ДЛЯ ЗДОРОВЬЯ ОРГАНИЗМА

Полость рта и зубы выполняют важные функции в жизнедеятельности человеческого организма.

Полость рта (рис. 1) является началом пищеварительного тракта (пути).

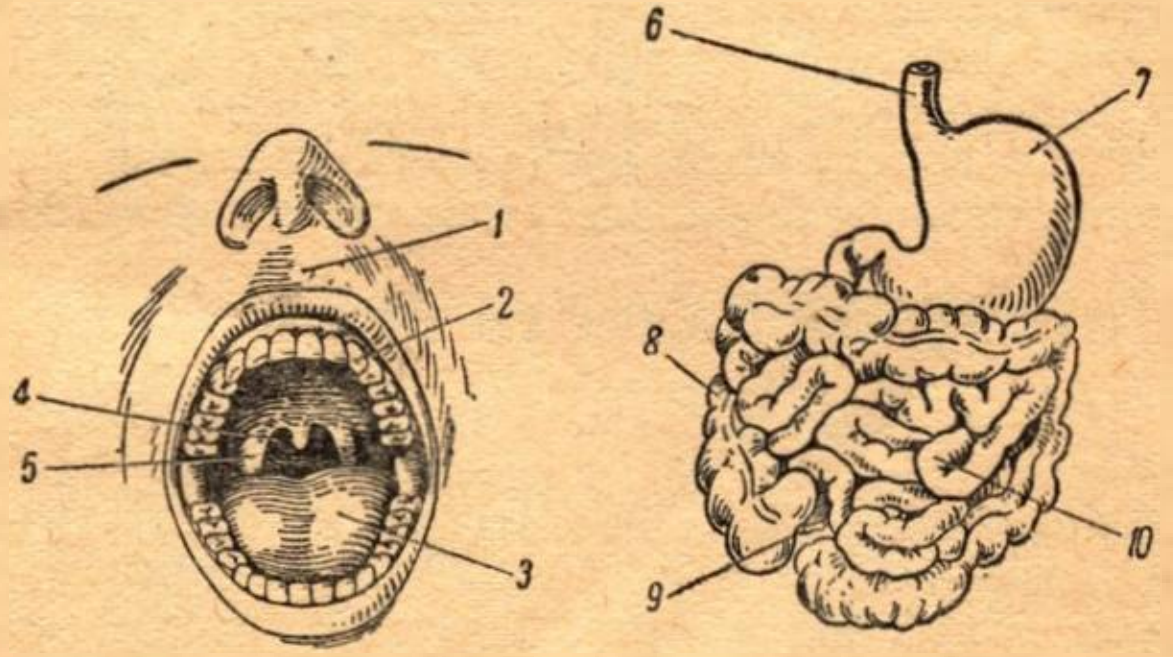

Рис. 1. Полость рта и пищеварительный тракт человека:
1 — десна, *2* — зубы, *3* — язык, *4* — зев, *5* — миндалины, *6* — пищевод (окончание), *7* — желудок, *8* — толстые кишки, *9* — червообразный отросток, *10* — тонкие кишки.

ВОЕННО-МЕДИЦИНСКИЙ МУЗЕЙ

С помощью зубов человек разжевывает пищу. Кроме того, зубы необходимы человеку для правильного и ясного произношения звуков речи. Наконец, здоровые, правильно расположенные зубы придают лицу красоту и выразительность.

При заболевании зубов страдает пищеварение, речь становится невнятной, лицо теряет свойственное ему выражение. Заболевания зубов или какой-либо части полости рта очень болезненны и иногда вызывают потерю трудоспособности.

Во рту всегда имеется очень много всевозможных микробов. Микробы — мельчайшие организмы, видимые только при больших увеличениях под микроскопом. Среди них есть такие, которые способны вызывать инфекционные (заразные) заболевания — грипп, ангину, скарлатину, дифтерию, туберкулез и др.

Если зубы и полость рта поражены каким-нибудь болезненным процессом, создаются благоприятные условия для размножения микробов.

СТРОЕНИЕ ПОЛОСТИ РТА И ЗУБОВ

Ротовая полость покрыта слизистой оболочкой, обильно снабженной кровеносными сосудами. Железы выделяют в полость рта слюну и слизь, которые смачивают и обволакивают разжевываемую зубами пищу, что облегчает ее проглатывание и способствует пищеварению. В сутки слюнные железы человека выделяют до 1½ литров слюны.

ВОЕННО-МЕДИЦИНСКИЙ МУЗЕЙ

Зубы прорезываются из толщи челюсти. Прорезываясь, они остаются своими корнями в челюсти. Каждый зуб представляет собой живой орган. Часть зуба, свободно выступающая в полость рта, называется коронкой; скрытая в толще челюсти — корнем. Граница между коронкой и корнем называется шейкой.

Молочные зубы

Сначала у человека появляются молочные зубы. Они служат человеку приблизительно до 8 лет, после чего начинается постепенная смена их постоянными. Но бывают случаи, когда отдельные молочные зубы остаются в челюсти человека и после этого возраста. Всего молочных зубов — 20. Они по размеру меньше постоянных и отличаются от них также цветом. Прорезываются молочные зубы в возрасте от 7 месяцев до 2 лет.

Смена молочных зубов постоянными

Смена молочных зубов постоянными заканчивается примерно к 13 годам. В период смены нужно уделять зубам особое внимание, так как задержка, например, в челюсти молочных зубов может вызвать неправильное прорезывание постоянных, что приведет к уродливому расположению зубов. Своевременное врачебное вмешательство может предупредить это.

ВОЕННО-МЕДИЦИНСКИЙ МУЗЕЙ

Постоянные зубы

Нормально у взрослого человека 32 зуба — по 16 в каждой челюсти. В каждой челюсти имеется 4 резца, 2 клыка, 4 малых коренных и 6 больших коренных зубов. Все они симметрично расположены по обеим сторонам челюсти. Последние большие коренные зубы называются «зубами мудрости», так как часто прорезываются только к 20 годам, а иногда и позже. У некоторых людей «зубы мудрости» не появляются вовсе.

Форма коронок у резцов и клыков лопатообразная, приспособленная к откусыванию. Коронки малых и больших коренных зубов снабжены буграми, способствующими размалыванию пищи. Резцы, клыки и большинство малых коренных зубов имеют одиночный корень. Нижние коренные зубы имеют по два корня, верхние коренные — по три.

Линия соприкосновения верхнего ряда зубов с нижним при закрытом рте называется смыканием, или прикусом. Различают несколько видов смыкания зубов. Смыкание достигается движением нижней челюсти, благодаря работе ее жевательных мышц. Работа последних очень значительна. Человек может давить на зубы с силой свыше 100 килограммов. Однако не следует злоупотреблять сильным давлением на зубы. Например, надо избегать раскалывать зубами орехи, косточки и т. п.

ВОЕННО-МЕДИЦИНСКИЙ МУЗЕЙ

Если распилить зуб по его длине (рис. 2), мы найдем внутри него полость, в которой находится зубная мякоть — ткань с кровеносными сосудами и нервными волокнами, являющимися конечными веточками кровеносной и нервной систем.

Корень зуба внутри челюсти покрыт надкостницей, также снабженной кровеносными сосудами и окончаниями нервов.

Твердая часть зуба состоит из тканей трех родов: 1) основного вещества зуба — дентина; 2) наружного покрова — эмали и 3) покрова корневой части — цемента.

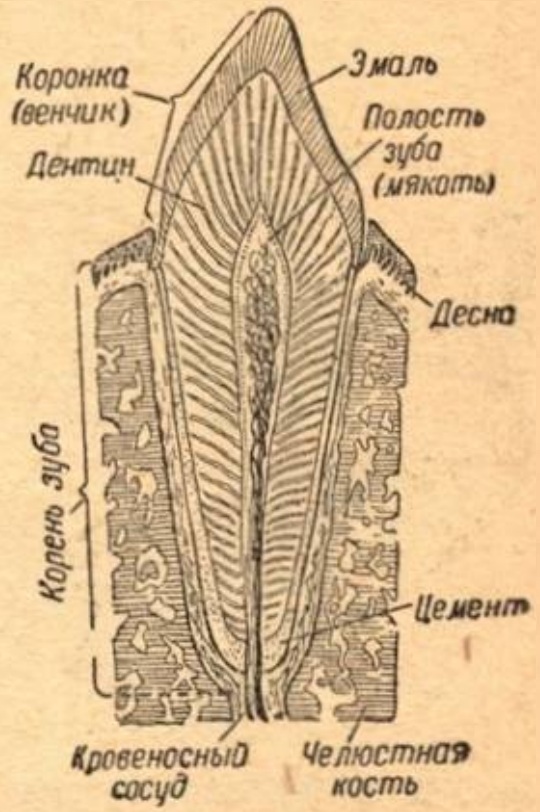

Рис. 2. Зуб (клык) в разрезе

Эмаль — самая твердая ткань в организме, она на 97% состоит из неорганических веществ и тверже кости. Тем не менее эмаль — ткань живая, чувствующая холод, кислоту, боль и т. п.

Дентин — костеподобное вещество, содержащее до 72% неорганических солей и до 28% органических веществ. Дентин также тверже кости; он пронизан канальцами, в которых имеются ответвления нервов, поэтому более чувствителен,

ВОЕННО-МЕДИЦИНСКИЙ МУЗЕЙ

чем эмаль. Цемент, покрывающий корень, по своему составу наиболее близок к кости.

Мягкие части зуба состоят из зубной мякоти и надкостницы корня зуба. Зубная мякоть находится в полости зуба; она состоит из клеток, способных образовывать дентин, из кровеносных сосудов и нервных ответвлений, поступающих в полость зуба через отверстие в конце корня.

Рис. 3. Зубы в челюстях

Надкостница корня охватывает корень и находится между корнем и костным ложем, в котором зуб сидит в челюсти (рис. 3).

Зубная мякоть и надкостница корня питают все ткани зуба благодаря множеству кровеносных сосудов. Нестерпимые зубные боли чаще всего бывают именно при воспалении зубной мякоти или надкостницы корня.

УХОД ЗА ПОЛОСТЬЮ РТА

Ежедневный уход за зубами и профилактика болезней полости рта имеют огромное значение для здоровья человека.

ВОЕННО-МЕДИЦИНСКИЙ МУЗЕЙ

Что же нужно, чтобы рот и зубы могли нормально выполнять свои функции?

Здоровый пищевой режим

Прежде всего, очень важно давать зубам нормальную нагрузку.

Всем известно, что без физической работы, без тренировки слабеют наши руки, ноги и т. п. То же происходит и с зубами. Если не жевать какой-либо стороной продолжительное время, зубы этой стороны покроются мягким налетом и твердым зубным камнем, десна вокруг зубов ослабеет и будет кровоточить, а при попытке возобновить жевание будут ощущаться боли.

Поэтому пережевывать пищу надо обеими сторонами челюсти. Жевать надо медленно и тщательно, чтобы при процессе жевания было обильное слюноотделение. Это будет способствовать нормальному пищеварению и правильному функционированию полости рта.

Необходимо помнить, что твердая пища (фрукты, овощи, хорошо пропеченный хлеб и т. п.) полезнее для здоровья, чем блюда, не требующие никакой жевательной работы.

Полоскание полости рта

Рот в еще большей степени, чем кожа, нуждается в чистоте и уходе.

В полости рта, особенно на зубах, все время накапливаются остатки пищи, слущивающиеся

ВОЕННО-МЕДИЦИНСКИЙ МУЗЕЙ

клетки слизистой оболочки, осадки солей из слюны, слизь, микробы, пыль из окружающего воздуха и т. п. Все это вместе и составляет зубной камень. Особенно много этих скоплений бывает при употреблении мучной пищи. И если полость рта не содержать в чистоте, в ней начнется гнилостное разложение остатков пищи, появится дурной запах, а если к тому же во рту имеются испорченные зубы, то будут усиленно размножаться болезнетворные микробы, что чревато опасными последствиями.

Особенно важно не допускать образования зубного камня. Этот камень отлагается главным образом на задних поверхностях передних нижних зубов и на щечных сторонах верхних коренных зубов. Объясняется это тем, что здесь находятся выводные протоки слюнных желез, а слюна выделяет твердые осадки в виде солей, к которым присоединяются клетки слизистой оболочки и остатки пищи, вследствие чего у шеек зубов образуетоя налет, который затем и превращается в зубной камень.

Если при личном уходе за зубами не счищать еще не успевший затвердеть зубной камень, то его отложения могут достигать больших размеров.

Зубной камень вызывает воспаление слизистой оболочки, расшатывает зуб и может явиться причиной раздражений языка и щек. В зубном камне имеется много вредных микроорганизмов, поэтому нельзя допускать образования зубного

ВОЕННО-МЕДИЦИНСКИЙ МУЗЕЙ

камня. Надо удалять его во время чистки зубов, а если это не удается сделать, нужно обратиться к зубному врачу.

При жевании, в особенности при жевании твердой пищи, а также при употреблении фруктов, благодаря обильному выделению слюны и движениям языка происходит весьма энергичное самоочищение полости рта. Однако одного такого очищения недостаточно, и требуется искусственная очистка полости рта, тем более что во время сна самоочищение отсутствует, а скопления бывают особенно значительными.

Простейший способ очистки полости рта — прополаскивание. Полоскать рот рекомендуется кипяченой водой комнатной температуры. Прополаскивать рот следует после еды и при чистке зубов щеткой.

Зубная щетка и чистка зубов

Зубная щетка (рис. 4) служит для более тщательной очистки зубов от всех налетов и от не

Рис. 4. Зубная щетка

успевшего отвердеть зубного камня (твердый зубной камень очищает зубной врач).

Следует пользоваться небольшой зубной щеткой из хорошей щетины, чтобы можно было

ВОЕННО-МЕДИЦИНСКИЙ МУЗЕЙ

хорошо очистить каждый зуб со всех сторон, пропуская щетинки и в межзубные пространства, где особенно легко скопляются остатки пищи, налет и т. п.

Рис. 5. Положение зубной щетки при чистке губной поверхности зубов

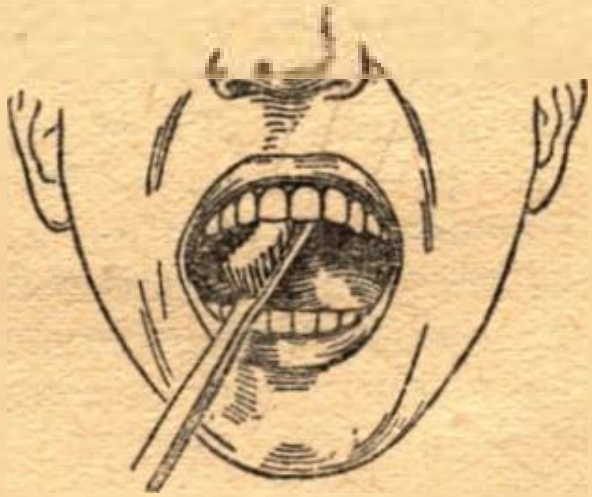

Рис. 6. Положение зубной щетки при чистке межзубных пространств

Погрузив щетку в зубной порошок или положив на нее немного пасты, производят чистку каждой челюсти в отдельности — сначала параллельно зубному ряду, а потом нижние зубы чистят щеткой снизу вверх, а верхние — сверху вниз (рис. 5, 6, 7 и 8).

При чистке зубов не следует щадить десны и опасаться, что они могут начать кровоточить. Десны от массажа щеткой только укреп-

ВОЕННО-МЕДИЦИНСКИЙ МУЗЕЙ

ляются. Особенно хорошо укрепляются десны, если после чистки зубов массировать их чистыми пальцами (указательным и большим), охватив ими десну изнутри и снаружи. На верхней че-

Рис. 7. Положение зубной щетки при чистке внутренней поверхности верхних зубов

Рис. 8. Положение зубной щетки при чистке внутренней поверхности нижних зубов

люсти массаж делается сверху вниз, а на нижней челюсти — снизу вверх. Длительность массажа: не больше одной минуты для каждой челюсти.

Чистить зубы и массировать десны пальцами надо ежедневно вечером, перед сном, и утром, после сна.

Нельзя допускать загрязнения зубной щетки, так как грязная щетка может явиться источни-

ВОЕННО-МЕДИЦИНСКИЙ МУЗЕЙ

ком инфекции. После чистки зубов щетку надо облить водой, стряхнуть и уложить в футляр.

Перед выступлением в поход каждый боец должен не забыть захватить с собой, наряду с полотенцем и мылом, свою зубную щетку в футляре и зубной порошок, уложив все это в вещевой мешок.

Зубной порошок и паста

Зубной порошок состоит из очищенного мела, к которому прибавлены углекислый кальций и углекислая магнезия. Для приятного запаха к порошку примешивают эфирное или мятное масло.

Вместо порошка многие применяют пасту. Зубная паста «Санит» приятна на вкус, не содержит микробов и не раздражает слизистой оболочки.

Не рекомендуется чистить зубы мылом, так как мыло может разрушить эмаль зубов.

Уход за зубными протезами

Зубные протезы необходимо всегда содержать в чистоте.

На несъемных протезах — «мостах» — часто осаждается много зубного камня, налета и пищевых остатков. Поэтому металлические мосты нужно чистить зубной щеткой очень тщательно и аккуратно.

Съемные протезы надо промывать после еды, очищая их от пищи и слизи. На ночь съемный

ВОЕННО-МЕДИЦИНСКИЙ МУЗЕЙ

протез должен быть снят. Не следует держать его в воде.

Зубные протезы не должны вызывать никаких воспалений и раздражений в полости рта. Всякие механические раздражения от неудобных протезов могут стать причиной тяжелых заболеваний слизистой оболочки и языка. Поэтому, почувствовав какое-либо неудобство при ношении протеза, следует немедленно обратиться к врачу — специалисту по протезированию.

КАРИЕС, ИЛИ КОСТОЕДА, ЗУБОВ

Кариес, или костоеда, зубов — самая распространенная зубная болезнь (рис. 9). Это заболевание зуба обычно начинается с небольшого потемнения эмали, затем в зубе образуется дупло. Вслед за распадом эмали начинается распад дентина. Это и есть кариес, от которого происходит большинство заболеваний зубов. В чем причины кариеса? К сожалению, медицина еще не может дать исчерпывающего ответа на этот вопрос. В общих же чертах появление кариеса можно объяснить так.

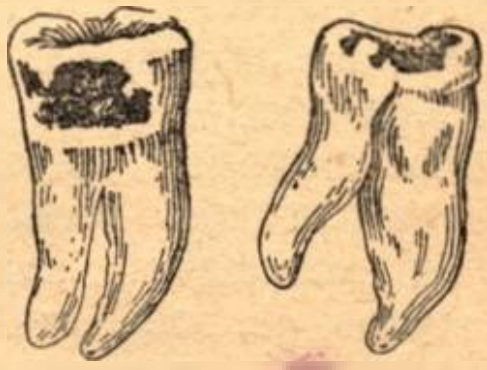

Рис. 9. Кариес зубов

Между зубами часто застревают остатки пищи. Здесь они подвергаются брожению, образуя кислоты, которые и разъедают эмаль зуба.

ВОЕННО-МЕДИЦИНСКИЙ МУЗЕЙ

В трещины эмали устремляются микробы, отчего происходит гниение — распад эмали, а затем и распад дентина.

Возникновению кариеса способствуют перенесенные инфекционные (заразные) болезни и недостаток известковых солей в организме. Резкое усиление кариеса зубов наблюдается в период полового созревания.

Отсутствие регулярного ухода за полостью рта, зубной камень, наличие испорченных и невылеченных зубов и корней — все это также значительно усиливает распространение кариеса.

Личная профилактика, т. е. уход за полостью рта и своевременное лечение начальных форм кариеса, предотвращает его распространение.

Кариес поражает сначала эмаль зуба, а затем поверхностные слои дентина. Эти случаи кариеса либо проходят незамеченными, либо мы чувствуем легкую боль при попадании на зуб чего-либо холодного или сладкого. Ликвидировать болезнь в этой стадии нетрудно. Надо лишь обратиться к зубному врачу. Врач расчистит бормашиной кариесный дефект в зубе, продезинфицирует его и поставит пломбу.

Для пломб используются цементы или серебро либо медь со ртутью (амальгамы).

Санация полости рта

Боец Красной Армии всегда имеет возможность обратиться к зубному врачу своей части.

ВОЕННО-МЕДИЦИНСКИЙ МУЗЕЙ

чтобы своевременно ликвидировать первоначальный кариес. Осложненные кариесы вызывают острые боли и не всегда поддаются лечению. В этом случае приходится удалять зуб.

Обычно у красноармейца, прибывшего в подразделение, производится осмотр полости рта, и ему в плановом порядке лечат все испорченные зубы, вставляют недостающие, если это необходимо, а также устраняют все неполадки в полости рта.

Мероприятия по оздоровлению полости рта называются санацией (оздоровлением) полости рта.

Санация полости рта является обязательным мероприятием санслужбы в отношении каждого военнослужащего.

Осложненный кариес зубов и его лечение

Если кариесный процесс эмали и дентина не ликвидируется сразу же по его возникновении, распад дентина распространяется вширь и вглубь, до самой зубной мякоти.

Воспаление зубной мякоти

Воспаление зубной мякоти (или, как часто неверно говорят, «нерва» зуба) сопровождается острыми болями, особенно по ночам. Болит голова, болят все зубы, больной не может указать, какой именно зуб у него болит.

ВОЕННО-МЕДИЦИНСКИЙ МУЗЕЙ

При всех случаях воспаленная зубная мякоть погибает. Это плохо отражается на жизнеспособности зуба, так как зубная мякоть, как мы уже говорили, питает его ткани. Зуб, лишенный зубной мякоти, теряет свой цвет и блеск, становится хрупким и восприимчивым к заболеваниям.

Омертвение зубной мякоти

Кариесный процесс, не излеченный в стадии воспаления зубной мякоти, ведет к ее омертвению, которое может не сопровождаться резкими болями, но зато дает о себе знать сильным гнилостным запахом изо рта. Обилие в этих случаях микробов в испорченном зубе представляет уже опасность не только для зуба, но и для всего организма.

Воспаление надкостницы корня

Дальнейшим осложнением кариеса является проникновение инфекции из омертвевшей мякоти зуба через отверстие корня в корневую надкостницу. В этом случае даже при легком надавливании и надкусывании чувствуется боль. Боли эти могут быть очень продолжительными. Около такого зуба может также образоваться щечный нарыв — «флюс» (рис. 10).

При подобных заболеваниях чаще всего необходимо удалить зуб. Иногда воспаление надкостницы корня протекает безболезненно. Однако

ВОЕННО-МЕДИЦИНСКИЙ МУЗЕЙ

ослабление организма, простуда и т. п. могут в любой момент вызвать обострение этого заболевания. Инфекция из корневой надкостницы легко может попасть в челюстную кость. Тогда потребуется стационарное лечение, то-есть помещение заболевшего в госпиталь.

Не менее вредно также постоянное проникновение инфекции из кариесных зубов в организм человека, хотя это иногда проходит безболезненно и незаметно. Результатом такого непрерывного проникновения инфекции в организм могут быть болезни суставов, почек, желудка, сердца и т. п.

Рис. 10. Щечный нарыв от заболевшего зуба

Из всего этого нетрудно заключить, насколько важно профилактическое лечение первичного или простого кариеса.

Лечение зубов при воспалении зубной мякоти и при ее омертвении, а также при воспалении корневой надкостницы обычно очень продолжительно. Часто такие вылеченные и запломбированные зубы при ослаблении организма дают повторные вспышки болей, и тогда только их удаление избавляет человека от острых болей.

ВОЕННО-МЕДИЦИНСКИЙ МУЗЕЙ

Удаление зубов при наличии обезболивающих средств не представляет трудностей и проходит безболезненно. Многие опасаются удалять так называемые «глазные» зубы — клыки. Для таких опасений нет никаких оснований.

В последнее время советские ученые изыскали средства и для обезболивания при сверлении ткани зуба бормашиной.

ЗАБОЛЕВАНИЯ ПОЛОСТИ РТА

До сих пор мы говорили о заболеваниях зубов вследствие поражения их кариесом. Но ротовая полость, кроме зубов, имеет еще стенки щек, губ, неба и зева, а также язык и дно полости, покрытые слизистой оболочкой.

Вся ротовая полость легко подвергается всяким вредным влияниям извне и изнутри.

Во рту всегда имеется много разнообразных болезнетворных микроорганизмов, особенно при наличии кариесных зубов. Слизистая оболочка рта в нормальном состоянии мало чувствительна к микроорганизмам и способна противостоять их натиску. Но она легко заболевает при всяких повреждениях или при ослабленности организма. Поэтому важен уход за всей полостью рта.

Воспаление слизистой оболочки полости рта

Наиболее частым заболеванием полости рта являются воспалительные процессы на деснах и слизистой оболочке щек и языка. Десны в таких

ВОЕННО-МЕДИЦИНСКИЙ МУЗЕЙ

случаях легко кровоточат, набухают, иногда изъязвляются, издают дурной запах и болезненны (особенно во время еды). Причиной появления таких воспалений с последующим изъязвлением могут быть прежде всего неопрятное содержание полости рта, острая пища (резко соленая или с кислотами, слишком горячая или холодная), зубной камень, острые края кариесных зубов и корней, негладкие пломбы, зубные протезы, частое курение табака.

Загрязнение полости рта грязными руками, немытой посудой или ложкой может служить причиной развития воспаления слизистой оболочки. При этой болезни нужно обращаться к врачу-специалисту.

Кровоточивость десен

Недостаток в пище и однообразное питание без витаминов приводят к кровоточивости десен с последующим расшатыванием и выпадением зубов. Особенно резко это выражено при заболевании цынгой. Многие принимают за цынгу малейшую кровоточивость десен; это, конечно, неверно.

Для того чтобы предупредить заболевание десен, часто бывает достаточно лишь правильного питания, богатого витаминами, имеющимися в изобилии в овощах и фруктах, а также чистого воздуха и соблюдения правил гигиены полости рта.

ВОЕННО-МЕДИЦИНСКИЙ МУЗЕЙ

Заболевание слизистой оболочки при инфекционных болезнях

При заразных заболеваниях (корь, тиф, скарлатина, дифтерия и т. п.) поражаются слизистая оболочка полости рта, язык, губы. Часто признаки этих заболеваний раньше всего обнаруживаются именно во рту. Конечно, в таких случаях за ртом требуется специальный уход.

Во рту могут развиться туберкулез (чахотка), а также сифилис. Об этом нужно знать, так как язвы туберкулеза и сифилиса во рту вначале безболезненны и могут остаться незамеченными.

Гигиеническое содержание полости рта, т.-е. содержание рта в здоровом и чистом состоянии, может предохранить от многих заражений. Необходимо всегда пользоваться только чистым посудным полотенцем, чистой посудой и обязательно мыть руки перед едой.

Альвеолярная пиоррея

К заболеваниям полости рта относится также альвеолярная пиоррея.

Болезнь эта заключается в том, что зубы начинают постепенно расшатываться и костное гнездо, в котором зуб сидит, перестает плотно обхватывать его. Между разрыхленной десной и шейкой зуба появляется гной, корни зубов обнажаются, и совершенно здоровые, не тронутые костоедой зубы выпадают.

Причина этого заболевания до сих пор точно не установлена.

ВОЕННО-МЕДИЦИНСКИЙ МУЗЕЙ

Альвеолярная пиоррея трудно поддается лечению. Тем не менее содержание рта в гигиеническом состоянии, тщательное уничтожение зубного камня, а главное массаж десен и своевременное лечение при начальных формах этого заболевания часто дают прекрасные результаты.

ЗУБНЫЕ ПРОТЕЗЫ

Потеря зубов причиняет много неудобств. При утрате, например, одного переднего зуба расстраивается речь (она становится свистящей и неясной), пропускаются капли слюны во время разговора, неудобно откусывать пищу. В таких случаях нужно прибегать к восстановлению утерянных зубов искусственным путем, т. е. к зубному протезу.

У нас распространены главным образом два вида протезов: несъемные металлические (так называемые «мосты») и съемные каучуковые с фарфоровыми зубами.

Прибегать к протезам, а также к коронкам можно только по совету врача, в противном случае нетрудно нанести серьезный ущерб своему здоровью, особенно при несъемных протезах.

Теперь зубные протезы доступны каждому нуждающемуся в них. Золото для «мостов» успешно заменено нержавеющей сталью, совершенно безвредным для полости рта металлом.

Современная наука о болезнях полости рта — стоматология — располагает детально разработан-

ВОЕННО-МЕДИЦИНСКИЙ МУЗЕЙ

ными методами борьбы с заболеваниями полости рта и зубов.

Советское здравоохранение и санитарная служба Красной Армии имеют достаточную лечебную сеть, и каждый боец, каждый командир может получить своевременную квалифицированную помощь.

Нужно всегда заботиться о предохранении полости рта и зубов от заболеваний. А для этого требуются: повседневный уход за полостью рта и зубами; санация, т. е. систематическое излечивание всех даже малейших заболеваний зубов и полости рта; общее укрепление организма физкультурой и правильным режимом питания.

Редактор АРХАНГЕЛЬСКИЙ Л. В.

Подписано к печати 10.6.41 Г610 Заказ 340
Объем 3/4 п. л. 0,7 уч.-авт. л. В 1 п. л. 44 640 тип. зн.

Отпечатано с матриц в типографии изд-ва «Московский рабочий». Москва, Петровка, д. 17. Зак. 354.

ВОЕННО-МЕДИЦИНСКИЙ МУЗЕЙ